


FORM COMP A A

[See Rules 253 [c] 254[c][111],254[80255[1][I v]
REPORT ABOUT THE MOTAR VEHICLES ACCIDENTS

1	Name of the Police Station	Ramnager chandrapur
2	CR.NO/TAR No./SDE No	807/2020 IPC 304A, 279, 337, 338, MV Act 184, 185
3	Date Time and place of the accident	Dt- 21/08/2020 23:42 to Dt – 22/08/2020 00:00 time Chandrapur to Junona street
4	Name of the Injured /Deceased	Deceased – 1) Chetan Kishor Khanke, age-28 Year, 2) Rohan Mohan Reddy, age-17 Year, Resi – Near RTO Office , Chandrapur Injured – 1) Raju Sukhdev Kamle, age-40 Year, 2) Harshal Vilas Khevre, age-19 Year, 3) Pravin Dadaji Lohkare, age-37 Year, All Resi – Near RTO Office , Chandrapur
5	Name of Hospital to which he/she was removed	General Hospital, Chandrapur
6	Number of vehicles and type of the vehicle	1) MH 34 BF 2465
7	Name, and address of the Driver of the vehicle with particulars or Driving License of the said Driver and the address of the issuing Authority of the said Driving Licence. The number of Badge in case of Public Service Vehicle and the address of the Issuing Authority of the said Badge	Pravin Dadaji Lohkare, age-37 Year, All Resi – Near RTO Office , Chandrapur DL NO. MH 34 20080015381 DOI 24-10-2003 VALID TILL 23-10-2023[TR]
8	Name and address of the Owner of the vehicle as it stands on the date of the accident	Pravin Dadaji Lohkare, age-37 Year, All Resi – Near RTO Office , Chandrapur
9	Name and address of the Insurance Company with whom the vehicle was insured and the Divisional Office of the Insurance Company.	TATA AIG General Insurance Company LTD Address – Hyderabad, 5 th & 6 th Floom, IMPERIAL towers, H.No. 7-1-6-617 Telangana, Hyderabad 5000016 GSTIN 36AABCT3518Q1ZX DOI 11-11-2019, 10.46 HOURS TO MIDNIGHT ON VALID TILL 10-11-2020
10	Number of the Insurance policy / Insurance Certificate and the Date of Validity of the Insurance policy / Insurance Certificate	TATA AIG General Insurance Company LTD Address – Hyderabad, 5 th & 6 th Floom, IMPERIAL towers, H.No. 7-1-6-617 Telangana, Hyderabad 5000016 GSTIN 36AABCT3518Q1ZX DOI 11-11-2019, 10.46 HOURS TO MIDNIGHT ON VALID TILL 10-11-2020
11	Action taken , if any and the result there of	807/2020 IPC 304A, 279, 337, 338, MV Act 184, 185
12	N.B- This form should accompany with all the necessary document viz [i]F.I.R.[2] Panchanama [3] Medical Certificate /Post-Marterm Report	

" THIS IS SYSTEM GENERATED DOCUMENT AND REQUIRES NO SIG


POLICE STATION OFFICER
RAMNAGER PS DIST – CHANDRAPUR

फार्म कॉम्प ए.ए.

(फॉर्म २५३(बी)२५४(५)(नियम तीन) २५४(०)२५५(१)() मोटार वाहन अपघाता बाबतचा फार्म

१	पोलीस स्टेशनचे नाव	रामनगर जि.चंद्रपूर
२	अप.क्र./कलम	अप. रजि. क्रमांक ८०७/२०२० कलम २७९,३३७,३३८, ३०४(अ) भा. द. वि.सह कलम १८४,१८५ मो. वा का.
३	अपघाताची वेळ, ठिकाण, तारीख	२१/८/२०२० चे २३/४२ वा.ते दि. २२/८/२०२० वा चे दरम्यान जुनोना रोडवर जुनोना जंगल परीसर चंद्रपूर
४	जखमी/मृतकाचे नाव	मयत - १) चेतन किशोर खनके , वय-२८ वर्ष रा. आरटीओ ऑफीस जवळ चंद्रपूर २) रोहन मोहन रेडडी, वय-१७ वर्ष रा आरटीओ ऑफीस जवळ चंद्रपूर जखमी - १) राजु सुखदेव कांबळे, वय- ४० वर्ष, रा. आरटीओ ऑफीस जवळ चंद्रपूर २) हर्षल विलास खेवले, वय- १९ वर्ष, रा. आरटीओ ऑफीस जवळ चंद्रपूर ३) प्रवीण दादाजी लोहकरे , वय-३७ वर्ष, धंदा-वैद्यकीय प्रतिनिधी , रा. आरटीओ ऑफीस समोर चंद्रपूर
५	ज्या दवाखान्यात नेण्यात आले त्या दवाखान्याचे नाव	सामान्य रुग्णालय चंद्रपूर
६	वाहनाचा क्रमांक	हुंडई ग्रॅंड आय १० क्रं. MH 34 BF 2465
	वाहन चालविणाऱ्या ड्रायव्हरचे नाव पत्ता व वाहन चालविण्याचे परवाना क्रमांक	प्रवीण दादाजी लोहकरे , वय-३७ वर्ष, धंदा-वैद्यकीय प्रतिनिधी , रा. आरटीओ ऑफीस समोर चंद्रपूर DL NO. MH 34 20080015381 DOI 24-10-2003 VALID TILL 23-10-2023[TR]
८	सरकारी वाहनाचे बाबतीत बिल्याचा क्र विमा व पत्ता	
९	अपघात झाला त्या तारखेस असलेल्या वाहन मालकाचा पत्ता आणि नाव	प्रवीण दादाजी लोहकरे , वय-३७ वर्ष, धंदा-वैद्यकीय प्रतिनिधी , रा. आरटीओ ऑफीस समोर चंद्रपूर DL NO. MH 34 20080015381 DOI 24-10-2003 VALID TILL 23-10-2023[TR]
१०	ज्या कंपनीचा विमा असेल त्या कंपनीचे नाव पत्ता आणि विभागीय कार्यालय	TATA AIG General Insurance Company LTD Address – Hyderabad, 5 th & 6 th Floor, IMPERIAL towers, H.No. 7-1-6-617 Telangana, Hyderabad 5000016 GSTIN 36AABCT3518Q1ZX DOI 11-11-2019, 10.46 HOURS TO MIDNIGHT ON VALID TILL 10-11-2020
११	विमा पॉलीसी क्रमांक/विमा प्रमाणपत्र कोणत्या तारखेपर्यंत विमा पालीसी वैध आहे	TATA AIG General Insurance Company LTD Address – Hyderabad, 5 th & 6 th Floor, IMPERIAL towers, H.No. 7-1-6-617 Telangana, Hyderabad 5000016 GSTIN 36AABCT3518Q1ZX DOI 11-11-2019, 10.46 HOURS TO MIDNIGHT ON VALID TILL 10-11-2020
१२	केलेली कार्यवाही	पो.स्टे.रामनगर येथे अप क्रं ८०७/२०२० कलम २७९,३३७,३३८, ३०४(अ) भा. द. वि.सह कलम १८४,१८५ मो. वा का. अन्वये दाखल असून तपासावर आहे.

सहपत्र:- गुन्ह्याचे कादगपत्र / डी.ए.आर फार्म

पोलीस निरीक्षक/अणेदार
पोलीस स्टेशन रामनगर

फार्म - ए.ए.
(नियम २६३(सी)२५४(५)(नियम तीन) (III)२६४ (८)() २५५ (पअ)
मोटार वाहन अपघाता बाबतचा फार्म

१	पोलीस स्टेशनचे नाव	रामनगर जि.चंद्रपुर
२	अप.क्र./कलम	अप. रजि. क्रमांक ८०७/२०२० कलम २७९,३३७,३३८, ३०४(अ) भा. द. वि.सह कलम १८४,१८५ मो. वा का.
३	अपघाताची वेळ, ठिकाण, तारीख	२१/८/२०२० चे २३/४२ वा.ते दि. २२/८/२०२० वा चे दरम्यान जुनोना रोडवर जुनोना जंगल परीसर चंद्रपुर
४	जखमी/मृतकाचे नाव	मयत - १) चेतन किशोर खनके , वय-२८ वर्ष रा. आरटीओ ऑफीस जवळ चंद्रपुर २) रोहन मोहन रेडडी, वय-१७ वर्ष रा आरटीओ ऑफीस जवळ चंद्रपुर जखमी - १) राजु सुखदेव कांबळे, वय- ४० वर्ष, रा. आरटीओ ऑफीस जवळ चंद्रपुर २) हर्षल विलास खेवले, वय- १९ वर्ष, रा. आरटीओ ऑफीस जवळ चंद्रपुर ३) प्रवीण दादाजी लोहकरे , वय-३७ वर्ष, थंदा-वैद्यकीय प्रतिनिधी , रा. आरटीओ ऑफीस समोर चंद्रपुर
५	ज्या दवाखान्यात नेण्यात आले त्या दवाखान्याचे नाव	सामान्य रुग्णालय चंद्रपुर
६	वाहनाचा क्रमांक	हुंडई ग्रॅंड आय १० क्रं. MH 34 BF 2465
७	वाहन घालविणाऱ्या ड्रायव्हरचे नाव पत्ता व वाहन घालविण्याचे परवाना क्रमांक	प्रवीण दादाजी लोहकरे , वय-३७ वर्ष, थंदा-वैद्यकीय प्रतिनिधी , रा. आरटीओ ऑफीस समोर चंद्रपुर DL NO. MH 34 20080015381 DOI 24-10-2003 VALID TILL 23-10-2023[TR]
८	सरकारी वाहनाचे बाबतीत बिल्याचा क्र विमा व पत्ता	
९	अपघात झाला त्या तारखेस असलेल्या वाहन मालकाचा पत्ता आणि नाव	प्रवीण दादाजी लोहकरे , वय-३७ वर्ष, थंदा-वैद्यकीय प्रतिनिधी , रा. आरटीओ ऑफीस समोर चंद्रपुर DL NO. MH 34 20080015381 DOI 24-10-2003 VALID TILL 23-10-2023[TR]
१०	ज्या कंपनीचा विमा असेल त्या कंपनीचे नाव पत्ता आणि विभागीय कार्यालय	TATA AIG General Insurance Company LTD Address – Hyderabad, 5 th & 6 th Fload, IMPERIAL towers, H.No. 7-1-6-617 Telangana, Hyderabad 5000016 GSTIN 36AABCT3518Q1ZX DOI 11-11-2019, 10.46 HOURS TO MIDNIGHT ON VALID TILL 10-11-2020
११	विमा पॉलीसी क्रमांक/विमा प्रमाणपत्र कोणत्या तारखेपर्यंत विमा पालीसी वैध आहे	TATA AIG General Insurance Company LTD Address – Hyderabad, 5 th & 6 th Fload, IMPERIAL towers, H.No. 7-1-6-617 Telangana, Hyderabad 5000016 GSTIN 36AABCT3518Q1ZX DOI 11-11-2019, 10.46 HOURS TO MIDNIGHT ON VALID TILL 10-11-2020
१२	केलेली कार्यवाही	पो.स्टे.रामनगर येथे अप क्रं ८०७/२०२० कलम २७९,३३७,३३८, ३०४(अ) भा. द. वि.सह कलम १८४,१८५ मो. वा का. अन्वये दाखल असून तपासावर आहे.

सहपत्र:- गुन्ह्याचे कादगपत्र / डी.ए.आर फार्म

[Signature]
 पोलीस निरीक्षक/ठाणेदार
 पोलीस स्टेशन रामनगर

महाराष्ट्र

N.C.R.B (एन.सी.आर.बी)
I.I.F.-I (एकीकृत अभियोग फॉर्म - १)

Attachment to item 7 of First Information Report (पहिल मुद्दा क्र. ७ ला जोडपत्र):
Physical features, deformities and other characteristics of the suspect/accused: (If known /
(संशयित/आरोपीचे (माहित असलेल्या/पाहिलेल्या) शारीरिक वैशिष्ट्ये व अन्य लक्षणं (यदि शक्य असेल तपशील))

S.No.(अ.क्र.) 1	Sex (लिंग) 2	Date/Year of Birth (जन्म) 3	Build (सांगा)	Height (उंची) (सेमी)	Complexion (रंग) 6	Identification Mark(s) (ओळखीच्या खुणा) 7
1	पुरुष					चेचक के दाग: NO
Deformities/ Peculiarities 8	Teeth (दात) 9	Hair (केस) 10	Habit(s) (सवयी) 12	Dress Habit(s) (पोषाखाच्या सवयी) 13		
Language /Dialect (भाषा/बोलीभाषा) 14	Burn Mark 15	Leucoderma Mark (कोड) 16	Place Of (पत्ता स्थान) 17	Tattoo (गोदण) 19	Others (इतर) 20	

These fields will be entered only if complete information gives any one or more particulars about the suspect/accused.
(जर तक्रारदार/माहिती देणा-याने संशयित/आरोपीविषयी एक किंवा त्यापेक्षा अधिक तपशील दिल्यास फक्त यातील रकान्यांची नोंद घेतली जाईल.)

CRIME DETAILS FORM

Form:II (1)

गुन्हयाचा तपशील नमुना/घटनास्थळ पंचनामा

अधिकाऱ्याचे नाव Dist. चंद्रपूर P.S. रामनगर
 जिल्हा पोलीस स्टेशन

FIR/Proceeding/G.D.No. 70/2020 Year 2020 Date 23.4.20

पहिली खबर क्र. वर्ष तारीख

2. Act and Sections 279, 304(B), 337, 338 भादवी अखंडकर्म 184, 185
 अधिनियम व कलमे त्रायका

3. The Place of Occurrence shown by :
 घटनेचे ठिकाण दाखविणाऱ्याचे :
 Name किती वाघडारे Farher's/Husband's Name किशोर वाघडारे
 नाव
 Address जे. रे. रामनगर
 पत्ता

4. TYPE OF CRIME (All including M.O.Crime) :

गुन्हयाचा प्रकार (गुन्हयाच्या सर्व पध्दतीसह) :
 (i) Major Head हत्येचे प्रयत्न (ii) Classification of Major Head (Minor Head) प्रधान शिर्षका विभाग
 प्रधान शीर्षक
 (iii) Method (s) अस्त्रास काठीत घेणे पध्दती
 1 स्वतःचे भाऊकीची चार्याकी वाहन दाडणीसून हत्येसाठी वेदशकारणाने
 2 त्रिकाकजोपणाने चालवून एका रस्त्याच्या मध्यात व स्वतःला व
 3 इतरांना अपयमी काठीत काठीतून
 (iv) Conveyances used चार्याकी वाहन MM-34 BF-2465
 वापरलेली वाहने

(v) Character assumed केलेले वेषांतर केलेली बतावणी

(vi) Language slang used वापरलेली भाषा/बोली भाषा

(vii) Special Feature - 1 विशेष वैशिष्ट्य - 1

(viii) Special Feature - 2 विशेष वैशिष्ट्य - 2

(ix) Special Feature - 3 विशेष वैशिष्ट्य - 3

(x) Type of Place Occurrence जुनेना गावाकडे जाणाऱ्या रोजवेळीक बाजूच्या रस्त्यावर
 घटनेच्या ठिकाणाचा प्रकार

(xi) Type of Property Involved 4 Types (Major head of the Property to be filled)
 अंतर्भूत मालमत्तेचे प्रकार
 (1) (2)
 (3) (4)



पोलीस निरीक्षक
 जे. रे. रामनगर

5. Particulars of the victims (attach separate sheet, if required):
 बळीची तपशील (आवश्यक असल्यास स्वतंत्र कागद जोडावे):

Sr.No अ.क्र. (१)	Full Name संपूर्ण नांव (२)	Date/ Year of Birth जन्मतारीख/ वर्ष (३)	Sex लिंग (४)	Nationality राष्ट्रीयत्व (५)	Religion धर्म (६)	Whether SC / ST जाती/ जमाती (७)	Occupation व्यवसाय (८)	Address पत्ता (९)	Unjury/ Gnevous/ Simple दुखापत गंभीर/साधी (१०)
①	चेतन विठ्ठल खनक	२४	पुरुष	भारतीय	हिंदू	-	ज्योति- पुस्तक	पुणे आर्मी कुठेही	मृतक
②	राहन मोहन रेड्डी	२७	पुरुष	भारतीय	-	-	-	-	जखमी
③	शजु सुखदेव कांबळे	४०	पुरुष	-	-	-	-	-	जखमी
④	हरिक विलास खोसले	२९	पुरुष	-	-	-	-	पुणे आर्मी कुठेही पत्ता, २०१-२०१०	जखमी

6. Mofive of Crime
 गुन्ह्याचा हेतू स्वतःचे मालकीचे वाहन व नम-३५ बी एफ -२५६५
 ही दाखु घेऊन हथगारि, वेदशकारवणामे चालवून एका इमारतीचा
 मालकी तसेच चितःचे भाणी इतर तिन्ही इमारती जखमी कुठ्यात
 चोरीचा /अंतर्भूत मालमत्तेचा तपशील (योग्य नमुना वापरवा व सोबत जोडाव) : कारणीभूत हाणे

8. Descriiption of the plece of occurrence :
 घटनेच्या जागेचे वर्णन : पुर्नोना रोड
 दि २१/१२/२०२०
 आज शेची भाथी पोडपाने किरी किरोर वाड्याचे दि २१/१२/२०
 ये २०/०० वा सु दि २१/१२/२०२० ये ११/०० वा पावेसा शत्रणाळी ज्युपी
 भाथीकरी होतो. शत्रणाळी पुरोमीग कबीता भावकीय वाहन क्र.
 नम-३५ - ४५४४ मे पोळे बरफसह, भा.हा क्र. ७०/२०२० वर
 २३.५२ वा ख्याना इमाली भाथना पुर्नोना चौक येथून कोकर नात्र
 पुनुराग भाथी भा क्र. ७०२०७४६४५० योमी फोन कुल भाथीती
 दिली की, पुर्नोना गावाकडे जाणाऱ्या रॉड येथे एक चारसरकी
 वाहनाचा अपघात झालेला आहे. त्यामध्ये इ इतम सुसलले आहे
 मध्ये भाथीतीवरून भाथी सदर वाहनावरवी बघितले असता
 तेथे एक पांढऱ्या रंगाची हुनडार ग्रंड आय १० व नम-३५ बीएफ-
 २५६५

अशी राज्याची खाली ठतखेली दिल्ली शहर वाहनाचे निरीक्षण केले असता ती तुळ्या तुळ्या अवस्थेत दिल्ली. तेथील जमा असलेल्या लोकांच्या मदतीने तीन एमएम व जखमी आशेपीस अप्पारा-कात्री आगरी वाहनाचे सा. कु-चंद्रपुर खाना केले. सदर वाहनाच्या पंचनामा करणे असल्याने आतील नमुद पेच यांना सुचनापत्र देऊन पेच घेऊन हजर राहण्यास थोडेसमय आतील प्रमाणे पंचनामा करण्यात आला.

सदर वाहनाच्या वरून जूनोना चौकचे समोर जूनोना गाव-कडे जाणाऱ्या राजवटील खिवमंदीर जवळील आहे. आधी वाहनाच्या काची पाहणी केली असता वाहनाच्यावर एक अपघातग्रस्त वाहन क्र. मम-३५ डी-२५६५ हे तुळ्या तुळ्या अवस्थेत उभे असून नवी तोंड पुर्वदिशेला जूनोना गावाकडे जाणाऱ्या रश्मितीत होते. पंचाची तसेच आधी सदर राजचे निरीक्षण करता टाचशक्ति वरून सदरचे वाहन हे जूनोना गावाकडून जूनोना चौकत येणा-ऱ्या राज्या दिशेने दिले. तसेच सदर वाहनासमोरील अ. ३०५८ अंशवरील एक सायची पाहणी केली असता सदरचे वाहन त्या

झाला हाडकल्याने अपघातग्रस्त झाल्याचे लगेत. वाहनाच्यावर हजर असलेल्या लोकांमधे विचारपूस केली असता त्यांनी सांगितले की सदर आशेपी वाहन चालक याने स्वतःच्या गालकीची पाहण्या वेगळी दंडाई आय. १०. मम-३५ डी-२५६५ ही वाहनाची अगलाखाली अर्दव वेगाने चालवून व नित्कळणीपणाभूळ सदर वाहनाकडून निघून गेल्याने सदर वाहन राज्या खाली ठतखून झाला हाडक भारती थोडक तो स्वतः आणी ५ लोक जखमी झाले.

सदर वाहनाच्यावरील समुपेमा पाहता जूनोना चौकचे जूनोना गाव जाणारा पुर्व पश्चिम २० फुट डोबरी रॉ. अंतरसे व दक्षिणेस जूनोना जंगल परिसर आहे.

सदर वाहनाच्या पंचनामा व वाहनाचे लॉटच्या प्रकाशात तसेच शोषालिच्या टाचिया प्रकाशात पंचनामा करण्यात आला. सदर वाहनाच्या पंचनामा पूर्ण करून बरोबर असल्याची सांगत असल्याने पंचाची आणी आधी त्यावर सही केली.

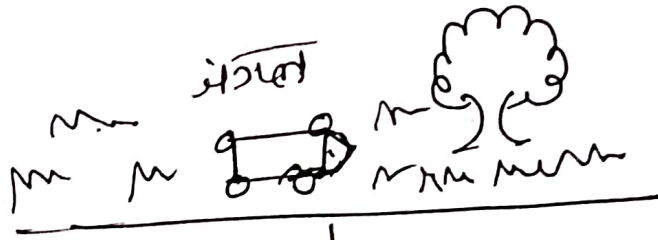


पोलीस निरीक्षक
पो. हटे. रामनगर

Map/नकाशा

at - 19.9264
ng - 79.32605

Form. II




जुनोना चौक



20 फुट सिंखर रोड

जुनोना गावडी रोड
जानावा रोड



10. Description of physical evidence from the scene of crime for crime for the property recovered/seized for the purpose of investigation :
तपासकामी प्रत्यक्ष पुराव म्हणून गुन्ह्याच्या जागेवरून मिळविलेल्या / जप्त केलेल्या मालमत्तेचे वर्णन :

11. Date and Time of Panchnama
घटनास्थळ पंचनाम्याची वेळ दिनांक 22/8/2020 Time वेळ 00.05 ते 00.45 पर्यंत

12. Name of Panchas :
पंचाची नावे पंचाच्या सहया Signature of Panchas :

1. सुधीत हीरकिशन म्हाडारे वय - 29 वर्ष
Full Address हंदा - टवनी खोथन
पत्ता : रा. बाबूपेठ, जुनोना रोड मो. 9421923879

G. W. Phadke

2. राजेश मोहन सुखवाल वय 29 वर्ष
Full Address हंदा - खानगी
पत्ता : रा. दुधपेठरी, जलनगर वडा
मो. 9309832304

Name and Signature of Investigation officer
तपासी अंमलदाराची सही

Name नाव कुमी लक्ष्मण वाघारे
Rank पोलिस / B.N. Phadke
पदनाम पो. नि. बाळकृष्ण

Date : 22/8/2020
दिनांक :

पोलीस स्टेशन रामनगर

दिनांक : 22/08/2020

प्रति,

वैद्यकिय अधिकारी,

सामाज्य रुग्णालय, चंडपूर

विषय :- पोस्टे रामनगर येथील मृ. क्र. 807/20 कलम 174, 337, 338, IPC स. र. नं. 184, 185 मोवाका मणील मृतक यांचे शवविच्छेदन करून शवविच्छेदन अहवाल मिळणेबाबत.

उपरोक्त विषयांकित मधील मृतक नामे ~~चेतन~~ ^{शुभ} ~~किशोर स्वतः~~ वय 28 वर्षे स. र. नं. 184, 185 मोवाका ~~श्री~~ ^{श्री} ~~म. जवड चंडपूर~~ हिना/याचा मृतदेह मरणाचे निश्चित कारण कळण्याकरीता शवविच्छेदनासाठी आपले रुग्णालयात पो. कां. ~~विच्छेदार्थ~~ ब. नं. 2376 पो. स्टे. रामनगर यांचे हस्ते संबंधीत कागदपत्रासह पाठवित आहे. मृतकाचे शवविच्छेदन करून आवश्यक ते प्रमाणे व्हिसेरा राखून ठेवावा. शवविच्छेदनानंतर सोबत आलेल्या पो. कां. सोबत शवविच्छेदन अहवाल देण्यास रिपोर्ट सादर आहे.

म. र. ~~विच्छेदार्थ~~
तपासी अधिकारी

पोलीस स्टेशन रामनगर



R
32
22/08/2020
11:40 AM

पोलीस निरीक्षक
पो. स्टे. रामनगर

GOVT. MEDICAL COLLEGE & HOSPITAL, CHANDRAPUR

em-wd

26521

The Police Station Officer,

Police Station,

Chandrapur, City/Ramnagar

Sir,

This is to inform you that, Shri/Smt. Chetan Wishor Whunake.

A.M. R/o Chandrapur

is admitted / discharged / absconded / expired at General Hospital, Chandrapur on dated.....

22/8/2020 at 12.40 AM.

..... a.m. / p.m.

as a cash of Brought dem from Her / His condition

is fair / good / serious kindly arrange for his / her dying declaration.

Regd No. :

Signature :

MLC. No. : 9485

Designation :



Medical Officer,
General Hospital,
Chandrapur.

Chandrapur :

Date : 22/8/2020

Time : 12-40 AM

GPN-O-320-DGMC&HC-07-2019-300 Bks. (100 lvs. in Duplicate) PA5 (oblong)



पोलीस निरीक्षक
पो. स्टे. रामनगर

836-DGMCC-11-2018-1,000 Copy-PA4*
R.G.D. 73/3 Date 17-12-47, and
R. H. and L. G. D. No. 733/33 dated, 11-12-47
Vide Surgeon General With Govt. of Maharashtra,
Bombay, 2 Letter No, Form/1464/195711 dated 4-7-62

MLPM No. BWP/359/2020
22/08/2020

Dispensary
Hospital

Memorandum of a Post-Mortem examination held at GMCH Chandrapur

on the dead body of Chetan Kishor Chamate of Village Near RTO
of City office
Chandrapur
Taluka Chandrapur District Chandrapur by Dr. B. W. Ramteke

1. General Particulars

1. (a) By whom was the corpse
Scot? PS Ramnagar

(b) Name of Place from
which sent Near Juhoma Road

Distance of place from
which sent Approx 5.5 km

2. By whom was the corpse
brought? PC Siddharth, B.No. 2376, PS Ramnagar

① mangesh kishor Chamate (Brother)

3. By whom identified? ② PC Siddharth, B.No. 2376, PS Ramnagar

4. The date, hour and minute
of its receipt.

22/08/2020 at 11:40 Hrs.

(a) The date, hour and
minute of designing Post-
mortem examination.


22/08/2020 at 11:50 Hrs.

(b) The date, hour and
minute of ending Post-
mortem examination.

22/08/2020 at 12:50 Hrs.

5. Substance of accompanying
report from Police Officer or
magistrate, together with the
date of death if known
Supposed cause of death or
reason for examination

As per police request and investigation,
date of death - 21/08/2020
Supposed cause of death - RTO



निरीक्षक
पो. स्टे. रामनगर

CONDITION
Whether
or

6. If not examined at Dispensary or Hospital

(a) Name of place where examined

(b) Distance from Dispensary or Hospital

(c) Reason, why the body was not sent to the Dispensary or Hospital

} Not

(II) External Examination

7. Sex apparent age race and caste

male, about 28 yrs.

Description of clothes and of ornaments on the body

Body covered in one bedsheet
T-shirt, full white
felpant, blue jeans
underwear, brown

8. Condition of the clothes whether wet with water stained with blood or so lad with vomit or focool master

stained with blood at places

9. Special marks on the skin such as scars, tatsoning. etc. any informations qecul inrtits or other marks of identification State of the teeth

A black mole on epigastrium

15/16, one upper left incisor broken, bleeding present

In newly born infants the length and (if possible) the weight of the hair, nails and umbilical cord its length whether placenta is attached or not, is present its size and condition

} Not applicable

CONDITION OF BODY

Whether well-nourished, thin or emaciated, warm or cold

Moderate built
Cold

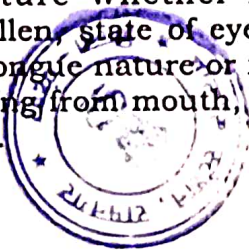
11. Rigor Mortis Well Marked slight or absent, whether present in the whole body or part only.

Well marked in whole body


12. Extent and signs of decomposition presence post-mortem lividity of buttocks joins back and thighs on any other part Whether bullae present and nature of their contained Fluid Condition of the cuticle.

NO signs of decomposition.
Postmortem lividity present on back and buttocks except on pressure points

13. Feature Whether natural or swollen, state of eyes position of tongue nature or fluid if any cozing from mouth, nostrils or ear.



Features - Natural
Eyes - close, Cornea - hazy, Pupils - dilated
Tongue - inside the mouth
Blood oozing from both nostrils and mouth


पोल्स निरीसक
पो. स्टे. रामनगर

14. Condition of skin Marks of blood etc. In suspected drowning the presence or absence of the cutis anserina to be noted.

Dry and pale

15. Injuries to external genitals *None*
 Indication of purging *NO purging*

16. Position of limbs Especially of arms and of fingers in suspected drowning the presence or absence of sand or earth within the nails or on the skin of hands and feet.

*upper limbs semi flexed
 lower limbs straight*

17. Surface wounds and injuries their nature position dimensions (measured) and directions to be accurately stated their probable age and causes to be noted. If benises be present what its the condition of the subcutaneous tissue?

→ ① Grazed abrasion on scalp, directed downwards, slight temporal area, with small lacerations of 0.5cm x 0.5cm x skin deep, two in number, 15cm x 7cm.

② Grazed lacerations directed downwards on front of right shoulder, chest on pectoral area, 27 cm x 15cm.

③ Lacerated wound on left eyebrow, middle 3rd, vertical, 3cm x 1cm x bone deep

(N. A. When injuries are numerous and cannot be mentioned within the space available they should be mentioned on a separate paper which should be signed)

④ Contused abrasion on back of trunk in the midline at L5 vertebra, 5cm x 2cm, transverse

⑤ Contusion on chest, right side, at and around nipple, 6cm x 3cm.

18. Other injuries discovered by external examination or palpation, as fractures. etc. *None*

(a) Can you say definitely the injuries shown against serial Nos. 17 and 18 are ante mortem injuries.

yes, ante mortem

Internal Examination

Head

(i) Injuries under the Scalp, their nature

under scalp haematoma on frontal and occipital areas

(ii) Skull-Vault

base describe fractures their sites dimensions, directions etc.

None

(iii) Brain The appearance of its coverings size weight and general condition of the organ itself and any abnormality founding its examination to be carefully noted (Weight M. 3 grams F. 2-75 grams)

meninges - Intact, congested
Diffused subarachnoid haemorrhage present
Brain - oedematous, congested

20. Thorax-

2 litres of blood and clots present in both thoracic cavity

(a) Wall, ribs cartilages

Intact

(b) Pleura

Intact, pale

(c) Larynx Trachea and Bronchi

Intact, mucosa - congested

(d) Right Lung -

(e) Left Lung -

} Left lung pale, located at lower lobe, anterior surface
Right lung - congested

(f) Pericardium -

Intact, pale

(g) Heart with Wright

(h) Large Vessels

Additional Remarks

Nil

पोलीस निरीक्षक
पो. स्टे. रामनगर



} Intact, all the chambers empty

21 Abdomen

Walls - Intact

Peritoneum - Intact, pale

Cavity - No free fluid

Buccal Cavity teeth, tongue and pharynx mouth-close, mucosa pale

Oesophagus Intact, mucosa-pale

Stomach and its contents } Empty, no peculiar odour,
 Small intestine and its contents } mucosa-pale
 Large intestine and its contents } Gases and faeces present

Liver (with weight) and gall bladder Pale

Pancreas and Suprarenals Pale

Spleen with weight Pale

Kidneys with weight Pale

Bladder Empty pale

Organs of generation Pale

Additional remarks with where possible medical Officer's deduction from the state of the contents of the stomach as to time of death and last meal. N.S.)

State which viscera (if and) have been retinned and also quote the numbers on the bottles containing the same. Not preserved

Spine and Spl

29/21

Spine and Spinal Cord

7
Intact, not opened

23) (a) Whether the ante-mortem injuries found on the dead body were sufficient in the ordinary course of nature to cause death.

- yes

(b) If Yes, which of the injuries were individually sufficient in the ordinary course of nature to cause death

(c) Which of the injuries collectively are sufficient in the ordinary course of nature to cause death

} Injns in Coln. No 17, 19 and 20

Opinion as of the cause
probable cause of death

- Shock and haemorrhage, due to injns to lung with head injns



पोस्टम निरोधक
पो. स्टे. रामनगर

B. W. Raut
Dr. B. W. Raut
Tutor/Medical Officer
Dept. of Forensic Medicine
Govt. Medical College & Hospital
Chandigarh

Date : 22/05/2020
20

* The Spinal Cord need not be examined unless there are indications of disease Strychnins on Person or injury.

Notes: The report must be written and signed immediately after the examination. Medical Officers will at once despatch a duplicate copy to the Civil Surgeon of their district for record in his office, Grate should be taken not to the viscera before they have been in situation.

No. BWR/359/2020

20

20

Place Despensary
Civil Hospital

GMCH Chandrapur

[Faint, illegible text, possibly bleed-through from the reverse side of the page]

Forwarded to the Police Sub-Inspector
for information with reference to his No.

PS Ramkagar

CR No. 807/2020
IPC 279, 304(A), 337, 338
MVA 183, 185

2. Viscera that has been preserved may please be stated immediately whether
examination by the Chemical Analyser is necessary or to be destroyed

Viscera not preserved

[Signature]
Dr. B. W. Ramteke

Tutor/Medical Officer
Dept. of Forensic Medicine
Govt. Medical College & Hospital
Chandra

Civil Surgeon or M. M. S. Officer

Copy forwarded with compliments to the Civil Surgeon

[Signature]
Prof. Mead
Dep. H. of Am
GMCH Chandrapur

[Signature]
Dr. B. W. Ramteke

Tutor/Medical Officer
Dept. of Forensic Medicine
Govt. Medical College & Hospital
Chandra

M. M. S. Officer

Seen and examined by the Civil Surgeon

20

Remarks of the Civil Surgeon

(if any)

Civil Surgeon

इन्क्वेष्ट पंचनामा (मरणान्वेषण प्रतिवृत्त)

(क्रि.प्रो.कोड कलम १७४)

श्री. जिल्हा दंडाधिकारी/उपविभागीय दंडाधिकारी साहेब, चंद्रपूर यांचे सेवेशी

पोलीस ठाणे : रामनगर त. चंद्रपूर मौजा : सांठू चंद्रपूर

जिल्हा : चंद्रपूर (२) दिनांक २२/०८/२०

- पंच
- १) मंगेश किशोर खल्ले वय ३१ वर्षे धोंदा-मजुरी-एन.० कॉलोनी कडवळ च
 - २) देवेंद्र केशवराव मोहन रेड्डी वय ५२ वर्षे धोंदा मजुरी - वड
 - ३) _____

वरील पंचांना आज तारीख २२/०८/२० रोजी मी पोहोचण्यासाठी दादुरवाडे क.

२१७७ प.पो.स्ट. रामनगर यांनी मौजा सांठू चंद्रपूर येथे

बोलावून कळविले की, श्री रोहन मोहन रेड्डी वय १७ वर्षे सांठू चंद्रपूर

लिंग पुरुष मरण पावला / पाहिली.

सदर रिपोर्ट वरून पोलीस स्टेशन रामनगर अप.क. ४०७/२० क्रमांक २७९३०४(अ)

कलम १७४ जा. प्रौ. मधील मय्यत रोहन मोहन रेड्डी वय १७ वर्षे सांठू चंद्रपूर

यांचे प्रेताचा इन्क्वेष्ट पंचनामा करावयाचा आहे. आपण पंच म्हणुन हजर राहा म्हणाले वरून हजर झालोत व दिसल्य परिस्थितीचा प्रेताचा इन्क्वेष्ट करण्यात आला.

सदरचे प्रेत. रोहन मोहन रेड्डी वय १७ वर्षे सांठू चंद्रपूर याचे असल्यास

झीमती सौगीता मोहन रेड्डी (आई) यांनी ओळखले. प्रेताची स्थिती खालील प्रमाणे आहे

व्हाळखे प्रेत हे सांठू चंद्रपूर येथील मजुरी मधील स्ट्रॅचर येथे झकुर डोकें दक्षिणेकडे व दोन्ही पाय कडे झकुर डोक्याला बॅंडेजपट्टी लासलेली व कपाळावर जोडर ज्यापरत रोहन मोहन रेड्डी M.L.C No-११४५ मूळ ता. २२/०८ चेवळ ०८/१० वा लिहलेली डोक्याची पट्टी काढुन क असता डोक्याचे कले काळे डोक्याला रुपधारा मध्ये जखम हे रुग्ण गिद्याल नसल्याचे दिसत आहे. तसेच दोन्ही काग से झकुर कावाला कोसाती मार दिव जखम झाल्याचे दिसत दोन्ही डोकें साधत मजुर बंद आहेत डोक्याला कोठातरी म



लेख निरीक्षक
पो.स्ट. रामनगर

पेट हातलेला अकडून पंचाद्वारे जिन्हा पेट काढुन
 गाची पाधवी केला असाता, विरय पाठ जिवा संडाक
 जेही दिसत नाही प्रेतांचे उगावर उजव्या हाताक
 ने (फेव्हर) लागलेले दिसत अकडून इतर सर्व शरीर
 इत झाडे. प्रेतांचे उगावर कोवतेही माल्यवज्यपध
 त सोना चोदीचे दागीवे दिसत नाही. ठडा अकडून
 ये रथीनी झाडे.

इन्क्वेस्ट पंचनामा पंचाद्वारा दिसल्या
 चरीनीचा त्यात अकडून काढ.



पंचाचे व माझे मत असे आहे की, डापघातामुळे

मृत्यु झाला असावा. तरी मरणाचे नक्की कारणाबाबत खात्री होण्यासाठी प्रेत पोलीस शिपाई शिध्दार्थ
 न.नं. 2376 याचे तांब्यात देऊन मरणोत्तर तपासणीसाठी प्रेत माननिय वैद्यकीय अधिकारी सामान्य रुग्णालय

चंद्रपूर यांचे कडे पोस्टमार्टम करण्याकरीता पाठविण्यात येते.

सदर इन्क्वेस्ट पंचनामा आज तारीख 22/08/20 चे 12/00 वाजता सुरु करल

12/45 वा - वाजता संपविला.

पंच सहा

- १) [Signature]
- २) [Signature]
- ३) [Signature]

MC [Signature]
21/97.
तपाली कमंडार
 पोलीस स्टेशन 21/97

शव परीक्षेसाठी पाठविलेल्या प्रेताबरोबर जिल्हा शल्यचिकीत्सकाकडे पाठवावयाचा पोलीस अहवाल
Police Report to be forwarded to the Civil Surgeon with Dead Bodies
for the Post Mortem Examination.

प्रश्न
Question

उत्तर
Answer

१. मृत व्यक्तीचे नांव - मोहन मोहन रेड्डी
1. Name of deceased
२. वय - १७ वर्षे.
2. Age
३. विवाहीत, अविवाहीत, विधवा किंवा विधुर - अविवाहीत.
3. Marriage. Single, Window or Widoer
४. मृत्युचा दिनांक व वेळ (तास) - दि. २२/०८/२०२० चे. ०८/१० वा सकाळी
4. Date of hour of death
५. प्रेत सापडलेल्या वेळची त्याची अवस्था स्थिती भोवतालची परिस्थिती आणि उपलब्ध असलेल्या मारहाणीच्या खुणा रक्ताचे डाग किंवा वांती बरोबर पडलेले पदार्थ याचा तपशिल द्यावा.
5. Described condition of body when found position surroundings and any mark of violence bloated rigor vomited matters which may have exists.
६. अहवाल पाठविणाऱ्या अधिकाऱ्यांनी प्रेत पाहिल्याची दिनांक व (तास) - दि. २२/०८/२०२० चे ११/०० वा.
6. Day any hour on which the body was see be the Office marking the report.
७. प्रेत सापडले त्यावेळी थंड होते की गरम. - थंड
7. Was the body cold or warm when found ?
८. मृत व्यक्तींना अलीकडे काही आजार झाला होता की काय ? असल्यास कोणता ? - नाही
8. Hade the decease suffered from recent illness ?
If so, what ?
State duration and describe the illness as for as known.
९. मृत व्यक्तीला कोणत्याही प्रकारचा अपघात दुखःपत किंवा मारहाण झाली होती काय ? - अपघात
9. Hade the decease suffered from recent illness ?
Violence of any kind ?
१०. कपडे, हत्यार, व ती बरोबर पडलेले पदार्थ किंवा इतर वस्तु पाठविलेल्या असल्यास तसे का केले व त्याचा प्रकरणाशी काय संबंध आहे ते लिहावे.
10. If clothes weapons, vamped matter or Other trickle are forwarded state why this is done and what reflation the bear to the case, Describe them.



निरीक्षक
स्टे. रामनागर

सापेक्षाताने

११. मृत्यु नैसर्गिक कारण, अपघात, आत्महत्या किंवा यापैकी कशागुळे घडला असे वाटते काही संशय असल्यास तो थोडक्यात स्पष्टपणे नमूद करा व कारणे द्या.

11. Is death supposed to have been due to have cause accident suicide or homicido? State briefly and plainly and suspicion that may exit and why?

१२. विषप्रयोग केल्याचा संशय आहे काय? असल्यास विशिष्ट विषाचा वापर केला असे वाटते काय?

मृत व्यक्ती जिवंत असतांना विषयाचा झाल्याची लक्षणे दिसत असल्याचे कळविण्यात आले होते काय? या विधानाबाबत मृत्यु नंतर दिशून आलेली चिन्हे नमूद करावी.

12. Is the suspect of poisoning? If so, if any particular person supposed to have been employed? Mention any symptoms of poisoning which are reports to have existed during life and any appositeness pointing to poisoning observed after death.

१३. स्त्रीच्या बाबतीत, ती गर्भदात असावी किंवा अलीकडे प्रसूत झाली असावी असे वाटते काय?

13. In the case of a women. Is she supposed to be pregnant or to have been recently delivered?

१४. गर्भपात केला किंवा गर्भपात करण्याचा प्रयत्न केला. याविषयी माहिती किंवा संशय आहे काय? गर्भपात केलेला असल्यास गर्भ सापडला काय?

14. Is abortion or attend abortion known or suspected and if the foetus been found.

१५. ज्युरीचे निराकर्ष (असल्यास) नमूद करावे या निष्कर्षाबाबत त्यांना काही कारणे दिली असल्यास त्याचा निर्देश करावा.

15. State the finding of the (if any) and mention any reasons they may have of the their finding.

१६. शेरा

वरील प्रश्नास समाविष्ट न झालेला परंतु पोलीस अधिकाऱ्याच्या मते जिल्हा शल्यचिकित्साला मृत्युच्या कारणाविषयी आपले मत बनाविण्यास सहाय्यभूत होण्याचा संभव आहे अशी कोणत्याही प्रकारचा माहितीच्या शिर्षाखाली द्यावी.

16. Under this head of the police Officer should give any information not included in the above que. one which any consider likely to assiste the Civil Surgeon in formiion an opining of the couces of death.

वरील प्रश्नास समाविष्ट न झालेला परंतु पोलीस अधिकाऱ्याच्या मते जिल्हा शल्यचिकित्साला मृत्युच्या कारणाविषयी आपले मत बनाविण्यास सहाय्यभूत होण्याचा संभव आहे अशी कोणत्याही प्रकारचा माहितीच्या शिर्षाखाली द्यावी.

वरील प्रश्नास समाविष्ट न झालेला परंतु पोलीस अधिकाऱ्याच्या मते जिल्हा शल्यचिकित्साला मृत्युच्या कारणाविषयी आपले मत बनाविण्यास सहाय्यभूत होण्याचा संभव आहे अशी कोणत्याही प्रकारचा माहितीच्या शिर्षाखाली द्यावी.

वरील प्रश्नास समाविष्ट न झालेला परंतु पोलीस अधिकाऱ्याच्या मते जिल्हा शल्यचिकित्साला मृत्युच्या कारणाविषयी आपले मत बनाविण्यास सहाय्यभूत होण्याचा संभव आहे अशी कोणत्याही प्रकारचा माहितीच्या शिर्षाखाली द्यावी.

वरील प्रश्नास समाविष्ट न झालेला परंतु पोलीस अधिकाऱ्याच्या मते जिल्हा शल्यचिकित्साला मृत्युच्या कारणाविषयी आपले मत बनाविण्यास सहाय्यभूत होण्याचा संभव आहे अशी कोणत्याही प्रकारचा माहितीच्या शिर्षाखाली द्यावी.

तपासी आणखी पोस्टे-राजकार

GOVT. MEDICAL COLLEGE & HOSPITAL, CHANDRAPUR
ICU

The Police Station Officer,

Police Station,

Chandrapur, City/Ramnagar.....

GMCH Chandrapur

5168

Sir,

This is to inform you that, Shri/Smt.....

Rohan Reddy

R/o.....

Jalnagar ward Chandrapur

is admitted / discharged / absconded / expired at General Hospital, Chandrapur on dated.....

22/08/2020

at

8:10

(a.m.)/p.m.

as a case of.....

RTA & Head injury

Her/ His condition

is fair / good / serious kindly arrange for his / her dying declaration.

Body sent to mortuary
for post mortem examination.

Regd No.: 36986

Signature:

Dr. Partha Dey

MLC. No.: 9984

Designation:


Medical Officer,

Govt. M. College & Hospital,
Chandrapur.

Chandrapur :

Date : 22/08/20

Time : 8:10 AM



पोलीस निरीक्षक
पो. स्टे. रामनगर

INFORMATION TO BE SENT BY THE DOCTOR ALONG WITH THE DEAD BODY,
WHILE SENDING THE DEAD BODY TO MORTUARY

Name of the deceased Rohan Reddy

Age 17 yrs Sex male

Address Jadrnagar ward, Chandrapur

Registration No 36986 MLC No 9984

Date of Admission 22/08/2020

Date and time of death 22/08/2020, 8:10 AM

Ward No/Casualty FCU Dept Unit

Provisional Diagnosis (by treating doctor)

..... After post-mortem examination

Any other relevant information

Reason for sending the dead body to mortuary Tick the box

It is medico legal case

No relatives are available with dead body and it is a non MLC case, not for Postmortem examination

Unknown person and no claimant is available (MLC/Non MLC)

Diagnosis and cause of death is not known and body is for clinical autopsy (mention the appropriate reason) पोलीस निरोधक

Any relevant information पो. स्टे. रामनगर

.....

.....

Whether as Form No.4 MCCD (Death Certificate) and form No. 2 is issued to relatives-----YES/NO

Whether the Police has been informed-----YES/NO

Signature of Informing Doctor

Name Dr. Samita Durg

Designation Assistant professor

Date 22/08/2020

GMCH, Chandrapur

DEPT. OF FMT

Outward No... 629

Date... 31/08/2020

GM./67c

Q-836-DGMCC-11-2018-1,000 Copy-PA
G.D. 73/3 Date 17-12-47, and
R. H. and L. G. D. No. 733/33 dated, 11-12-47
Vide Surgeon General With Govt. of Maharashtra,
Bombay, 2 Letter No, Form/1464/195711 dated 4-7-62

MIPM No. BWM/360/2020
22/08/2020

Dispensary
Hospital

Memorandum of a Post-Mortem examination held at GMCH Chandrapur

on the dead body of Rohan mohan Reddi of Village Near RTO office Chandrapur

Taluka Chandrapur District Chandrapur by Dr. B. W. Ramteke

1. General Particulars

1. (a) By whom was the corpse Scot? PS Ramnagar

(b) Name of Place from which sent Casualty, GMCH, Chandrapur
Distance of place from which sent Not applicable

2. By whom was the corpse brought? PC Siddharth, B.No. 2376, PS Ramnagar

3. By whom identified? (f) Sangita mohan Reddi (mother)
(2) PC Siddharth, B.No. 2376, PS Ramnagar

4. The date, hour and minute of its receipt. 22/08/2020 at 12.50 Hrs.

(a) The date, hour and minute of designing Post-mortem examination. 22/08/2020 at 13.00 Hrs.

(b) The date, hour and minute of ending Post-mortem examination. 22/08/2020 at 14.00 Hrs.

5. Substance of accompanying report from Police Officer or magistrate, together with the date of death if known
Supposed cause of death or reason for examination
As per police inquest and requisition, date of death - 22/08/2020 at 08.10 Hrs, supposed cause of death - RTA



पु. निरीक्षक (अ)
पु. स्टे. रामनगर

CONDITION
Whether well
or emaciated.

6. If not examined at Dispensary or Hospital

- (a) Name of place where examined
- (b) Distance from Dispensary or Hospital
- (c) Reason, why the body was not sent to the Dispensary or Hospital

} Not applicable

(II) External Examination

7. Sex apparent age race and caste

male, about 17 yrs.

Description of clothes and of ornaments on the body

Body covered in one bedsheet
Bandage around head and around whole
upper limb
T-shirt, black, half, along with body
Fullpant, black jeans.

8. Condition of the clothes whether wet with water stained with blood or so lad with vomit or focool master

stained with blood at places

9. Special marks on the skin such as scars, tatsoning. etc. any informations qecul inrtits or other marks of identifica- tion State of the teeth

A black mole on left cubital fossa

14 | 14, Intact

In newly born infants the length and (if possible) the weight of the hair, nails and umbilical cord its length whether placenta is attached or not, is present its size and condition

} Not applicable

10. CONDITION OF BODY

Whether well-nourished, thin or emaciated, warm or cold

Modrate built
Cold

11. Rigor Mortis Well Marked slight or absent, whether present in the whole body or part only.

well marked in whole body


12. Extent and signs of decomposition presence post-mortem lividity of buttocks joins back and thighs on any other part Whether bullae present and nature of their contained Fluid Condition of the cuticle.

No signs of decomposition.
Postmortem lividity present on back and buttocks except on pressure points



13. Feature Whether ratuisl or swollen, state of eyes position of tongue nature or fluid if any cozing from mouth, nostrils or ear.

Features - Natural
Eyes - close. Both eyes - black eyes.
Tongue - inside the mouth.


पोलीस निरीक्षक
पो. स्टे. रामनगर

14. Condition of skin Marks of blood etc. In suspected drowning the presence or absence of the cutis anserina to be noted.

Dry and pale

15. Injuries to external genitals None
Indication of purging No purging

16. Position of limbs Especially of arms and of fingers in suspected drowning the presence or absence of sand or earth within the nails or on the skin of hands and feet.

All the limbs straight

17. Surface wounds and injuries their nature position dimensions (measured) and directions to be accurately stated their probable age and causes to be noted. If benises be present what its the condition of the subcutaneous tissue?

- ① Sutured wound on forehead in the centre 3 stitches and 2 staples in situ. Lacerated wound vertically placed, 3 cm x 1 cm x bone deep
- ② Grazed abrasion on left cheek, malar eminence, directed laterally, 3 cm x 3 cm.
- ③ Grazed abrasion on front of nose, whole length, directed downwards.
- ④ Sutured wound on scalp, right frontal-temporal area, 8 staples in situ. Lacerated wound, starshaped, 6 cm x 2 cm x bone deep

(N. A. When injuries are numerous and cannot be mentioned within the space available they should be mentioned on a separate paper which should be signed)

- ⑤ Sutured wound on scalp 4 staples in situ. Lacerated wound on frontal aspect, left side, 3 cm x 1 cm x bone deep.
- ⑥ Grazed lacerations, directed downwards, on back of right arm, 1.5 cm x 7 cm.
- ⑦ Lacerated wound on back of right elbow 2 cm x 1 cm x skin deep
- ⑧ Lacerated wound on front below injury no ⑦ 3 cm x 1 cm x muscle deep

18. Other injuries discovered by external examination or palpation, as fractures. etc.

- Fracture dislocation of right elbow

(a) Can you say definitely the injuries shown against serial Nos. 17 and 18 are ante mortem injuries.

yes, ante mortem

Head

- (i) Injuries under the Scalp, their nature
- (ii) **Skuel-Vaul** base describe fractures their attcs dimensions, directions etc.
- (iii) **Brain** The appearance of its recoverings size weight and general condition of the organ itself and any abnormality founding its examination to be carefully noted (Weight M. 3 grams F. 2-75 grams)

undersclop haematoma on frontal and occipital area,
 Depressed fracture eight frontal frontal bone corresponding to injury in cal no 17, meninges below that lacerated, brain matter below that lacerated.
 Diffused subarachnoid haemorrhage present

Thorax-

पोलीस निरीक्षक
 पो. स्टे. रामनगर
 Intact

- (a) Wall, ribs cartilages
- (b) Pleuro



Intact, congested

- (c) Larynx Traches and Bronchi Intact, mucosa - congested

- (d) Right Lung - } congested
- (e) Left Lung - } on cut section, frothy blood oozing

- (f) Percardium - Intact, congested

- (g) Heart with wright - } Intact, blood clots present

- h) Large Vessels -
- Additional Remarks N.I

21 Abdomen

Walls - Intact

Peritoneum - Intact, congested

Cavity - No free fluid

Buccal Cavity teeth, tongue and pharynx - mouth - close, mucosa - congested

Oesophagus - Intact, mucosa - congested

Stomach and its contents - Empty, no peculiar odour, mucosa - congested

Small intestine and its contents

Large intestine and its contents.

} Gases and faeces present

Liver (with weight) and gall bladder - congested

Pancreas and Suprarenals - congested

Spleen with weight - congested

Kidneys with weight - congested

Bladder - Empty, congested

Organs of generation - congested

Additional remarks with where possible medical Officer's deduction from the state of the contents of the stomach as to time of death and last meal. Nil

State which viscera (if and) have been retinned and also quote the numbers on the bottles containing the same. Not preserved

Spine and Spinal Cord

Intact, not opened

- 23) (a) Whether the ante-mortem injuries found on the dead body were sufficient in the ordinary course of nature to cause death. - yes
- (b) If Yes, which of the injuries were individually sufficient in the ordinary course of nature to cause death
- (c) Which of the injuries collectively are sufficient in the ordinary course of nature to cause death

Injuries in cols No 57 and 59

Opinion as of the cause
probable cause of death

'Head Injury'



पोलीस निरीक्षक
पो. स्टे. रामनगर

Dr. B. W. Ramtebe
Tutor/Medical Officer
Dept. of Forensic Medicine
Govt. Medical College & Hospital
Chandrapur (Signature)

Date : 22/4/2020
20

* The Spinal Cord need not be examined unless there are indications of disease Strychnins on Person or injury.

Notes: The report must be written and signed immediately after the examination. Medical Officers will at once despatch a duplicate copy to the Civil Surgeon of their district for record in his office, Grate should be taken not to the viscera before they have been in situation.

No. BWR/360/2020

Authentication: 1) 20 2) 20

Place Despansary GMCH Chandrapur
Civil Hospital

Forwarded to the Police Sub-Inspector PS Ramwajan
for information with reference to his No. CR NO. 807/2020 of 22/08/2020 20
IPC 279, 304(A), 337, 338,
S/W MVA 184, 185

2. Viscera that has been preserved may please be stated immediately whether examination by the Chemical Analyser is necessary or to be destroyed _____

Viscera not preserved

Blank
Dr. B. W. Ramteke

Civil Surgeon or M. M. S. Officer

Tutor/Medical Officer
Dept. of Forensic Medicine
Govt. Medical College & Hospital
Copy forwarded with compliments to the Civil Surgeon

Prof. D. Hood
Dep. H. of F.M.P.
GMCH Chandrapur
For information

Blank
Dr. B. W. Ramteke
M. M. S. Officer

Tutor/Medical Officer
Dept. of Forensic Medicine
Govt. Medical College & Hospital
Chandrapur

Seen and examined by the Civil Surgeon

20

Remarks of the Civil Surgeon

(if any)

Civil Surgeon

93

शासकीय वैद्यकीय महाविद्यालय व रुग्णालय, चंद्रपूर
GOVT. MEDICAL COLLEGE & HOSPITAL, CHANDRAPUR
M. L. C. Report

Name of Patients Rohan Mohan Reddy 17M.

Brought by P.C. Ravikulam 2316 P-1-Raminigou.

Date of Examination 22/8/2020 Time 12:05 AM/PM

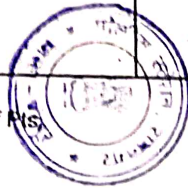
Reg No. MLCV-9984

Sr. No. (1)	Type of Injury (2)	Size of Inj. depth (3)	Site of Inj. (4)	Nature of Inj. (5)	Age of Inj. (6)	Caused by (7)	Healing Time (8)	Remarks (9)
1.	embedded injury to fracture. Result.		Head bh. side.	criveom	fresh	Hand & Blunt Object.	After surgery opim.	Result is satisfy
2.	W.	3 x 1cm.	Rt. Elbow	simple	---	---	7-8 days.	
3.	contusion	7 x 3cm	Rt. Arm	Adv ortho opim	---	---	After surgery opim.	
4.	contusion	12 x 4cm.	Rt. thigh	---	---	---	---	

Notification : 1)

2)

Signature of P.S.



Signature of P.C.

पोलीस निरीक्षक
पो. स्टे. रामनगर

Name Signature of Medical Officer
of Medical Officer
General Hospital
Chandrapur

20

20

97

शासकीय वैद्यकीय महाविद्यालय व रुग्णालय, चंद्रपूर
GOVT. MEDICAL COLLEGE & HOSPITAL, CHANDRAPUR
M. L. C. Report


Name of Patients Raju Jukhdar Kumbale 374.

Brought By P. C. Ravikant 2316 P.S. Ramnagar

Date of Examination 22/8/2020 Time 12-05 A.M./P.M.

Beg No. MLC/M-992

Sr. No. (1)	Type of Injury (2)	Size of Inj. depth (3)	Site of Inj. (4)	Nature of Inj. (5)	Age of Inj. (6)	Caused by (7)	Healing Time (8)	Remarks (9)
1	chest pain.	—	—	After Exposure to rain.	—	—	—	finger upright
2	rain in bed.	—	—	—	—	—	—	rain in bed.



पोलीस निरीक्षक
पो. स्ट. रामनगर

Notification : 1)
2)

Signature of Pts.

Signature of P.C.

Name Sign & Office
Medical Officer
General Hospital
Chandrapur

Dr. Yogesh S. Salphale

Orthopaedic & Trauma Surgeon

M.B.B.S. D'Orth, L.L.B. (Ngp.), F.C.G.P. (New Delhi)

F.A.A.D.O. (H'kong) F.I.O.R. (Italy)

F.A. O. (Switzerland), Sicut Scholar (Australia)

Reg.No. : 071166

An ISO 9001 : 2008 Certified Hospital - 104750-A01



Injury report

Harshad Khewale m/20 yrs

Sustained a RTA at around 1145 pm on 21-08-2020

Admitted to this hospital at around 12 15 am on 22-8-2020

O/c p. 76 BP 124/82 mm Hg

Left Arm

Swelling, Tenderness and deformity noted

Crepitus Noted

Abn. Mobility seen

Xray : Shows fracture of the shaft of the humerus

The patient is capable to give the statement .

Report handed to PS Ramnagar at 10 am on 22-8-2020



Dr Yogesh Salphale.

Dr. Yogesh Salphale

Regd. No. 071166

Orthopaedic Surgeon

Shushrusha Multispeciality Hospital,

Opp. Z. P. CHANDRAPUR - 442 401 IM.S.

पो. स्टे. रामनगर

Shushrusha
SURGICAL, MATERNITY, FRACTURE AND ACCIDENT HOSPITAL
OPP. Z.P. CHANDRAPUR - 442 401 Ph. : 07172 - 250131, 256131



CONDITION ON ADMISSION

Gc-mod
Afeb
P-72/min
BP-110/70
mmHg

Handwritten notes in blue ink, possibly indicating a date or time: 21/11/21 10:10

CVS |
RS | NAD.
CNS |
P/A - (S), NT.



OPERATION NOTES :

managed conservatively.

INVESTIGATIONS

CT Impreⁿ - Subarachnoid hemorrhage in sulcal space of b/l parietotemporal region, sylvian fissure and along basal & perimesencephalic cistern. - Intraventricular hemorrhage as described.
USG - liver lacerⁿ/contuⁿ - minimal non-tappable. free fluid in abdo.
- mild @ pleural collectⁿ probably hemothorax.

HOSPITAL COURSE

BG - A +ve.
Hb - 11.6 g/dL.
PLT - 285 x 10⁵/mL.
HBsAg - neg.

TREATMENT GIVEN

10 PRc Given.

- Inj. piptaz 400mg IV TDS.
 - Inj. Pan 40mg OD.
 - Inj. Tramadol 100mg in 10Ns.
 - Inj. metaxo 100ml TDS.
 - Inj. Parax 500mg TDS sos.
 - eptoin 100mg TDS.
 - Dexa 8mg TDS.
- Ortho opinion → pelvic bands. Adv - complete immobilⁿ.

CONDITION ON DISCHARGE

Gc-mod
Afeb
P-72/min
BP-120/80mmHg

CVS |
RS | NAD.
CNS |


· Pelvic belt applied.

Treatment Advised

- T. Amox 500mg BD
- T. Pan 40mg OD
- T. Diclo 50mg BD
- T. Chymozol forte BD
- syr. lactulose 5ml TDS.

Special Instructions :

- F/U in S-OPD (22)
- Complete immobilization.


Signature of
Resident
Govt. Medical College & Hospital,
Chandrapur

शासकीय वैद्यकीय महाविद्यालय व रुग्णालय, चंद्रपूर

**Govt. Medical College
&
Hospital Chandrapur**



DISCHARGE CARD
DEPARTMENT OF

Head of Dept. : _____ Unit Incharge
I / II / III
Name of Patient : Raju Ramble
Reg. No. : 86987 Ward No. : (7)
Age / Sex : 37 / M
Date of Admission : 22 / 8 / 20
Date of Discharge : 31 / 8 / 20
Address : Jalnagar
Diagnosis : RTA c Head injury c Ges 15/16
c # B/L ribs c # b/L pubic ram
c 2 cm liver lacer c mild haemorrhage